

# Détection robuste et automatique des contours myocardiques sur des séquences IRM cardiaques marquées

Aymeric HISTACE<sup>1</sup>, Christine CAVARO-MÉNARD<sup>1</sup>

<sup>1</sup>Laboratoire d'Ingénierie des Systèmes Automatisés  
69, avenue Notre Dame du Lac, 49000 Angers, France

aymeric.histace@univ-angers.fr, christine.menard@univ-angers.fr

**Résumé** – L'évaluation non invasive de la fonction cardiaque présente un intérêt majeur pour le diagnostic et le suivi de pathologies cardio-vasculaires. L'IRM cardiaque marquée (ou taggée) permet de mesurer des paramètres anatomiques et fonctionnels du myocarde. Ce protocole fait apparaître de manière non invasive une grille sur la zone ventriculaire gauche se déformant avec le myocarde. Le suivi de cette grille permet ainsi d'estimer le déplacement intra-myocardique. L'objectif de notre étude est d'automatiser la détection et le suivi des contours endocardique et épicaudique du ventricule gauche afin d'optimiser l'étude quantitative 2D+T de la contraction pariétale. La méthode que nous avons développée est fondée sur l'utilisation de l'analyse de texture associée à un modèle de contour actif. En effet, l'analyse de texture permet de générer de meilleures cartes de potentiels que les méthodes classiques (telles que le calcul du gradient par exemple) inefficaces compte-tenu de la faible qualité des images. Cette approche permet l'obtention de résultats satisfaisants à la fois en terme de précision et de reproductibilité.

**Abstract** – The noninvasive evaluation of the cardiac function presents a great interest for the diagnosis of cardiovascular diseases. Cardiac tagged MRI allows the measurement of anatomical and functional myocardial parameters. This protocol generates a dark grid which is deformed with the myocardium. Tracking the grid allows the displacement estimation in the myocardium. The work described in this paper aims to automate the myocardial contours detection in order to optimize the quantitative 2D+T study of the parietal contractions on Short Axis sequences. The method we have developed for endocardial and epicardial contours detection is based on the use of texture analysis and active contours models. Texture analysis allows us to define potential maps more efficient than those usually involved in active contours methods where attractors are often based on gradient and which were useless in our study. This approach allows to obtain satisfying results in term of precision but also in term of reproducibility.

## 1 Introduction

L'IRM de marquage tissulaire (*tagged MRI*) est actuellement la seule modalité en imagerie cardiaque autorisant une estimation quantitative de la déformation intramyocardique. Cette technique permet la génération non invasive de bandes sombres (*tags*) au niveau du myocarde, se déformant au cours du temps avec le mouvement de contraction du Ventricule Gauche (VG) (*i.e.* de la télédiastole à la télésystole) représentant à lui seul 80% de la fonction cardiaque.



FIG. 1: Quelques images d'une séquence Petit-Axe (PA) acquise en IRM cardiaque marquée (de la télédiastole à la télésystole).

Cette technique présente néanmoins un inconvénient certain, dans la mesure où le protocole d'acquisition entraîne une perte des qualités images caractéristiques de l'IRM conventionnelle, en particulier au niveau du contraste. Ainsi

donc, les méthodes habituelles intervenant dans la détection et le suivi de structure (ici les bandes sombres) sont difficilement applicables en tant que telles, et ce en raison de leur mauvaise adaptation à la problématique image. Bien qu'ayant fait l'objet de nombreuses recherches au cours des 20 dernières années, les différentes méthodes d'analyse mises en place sur les séquences d'IRM cardiaques marquées n'ont pas permis, à ce jour, l'utilisation en routine clinique de cette modalité. Les approches développées sont multiples et font appel à des cadres théoriques variées permettant, d'une part, une estimation directe du champ de déformation ventriculaire gauche (mesure de flot optique [14, 7, 5], recalage d'images [2, 13], mesure de phase locale [12, 8]) et, d'autre part, une estimation indirecte de ce même champ par détection et suivi du motif de marquage au moyen de modèles de contours actifs [11, 15, 1] (entre autres), de l'exploitation du profil gaussien des *tags* [4] (entre autres) ou bien encore de l'utilisation de l'information spectrale [16, 6]. Il reste néanmoins difficile de trouver, parmi ces approches, une technique intégrant à la fois les contraintes liées aux propriétés images des IRM cardiaques marquées ainsi que celles liées à une utilisation en routine clinique des outils développés (automatisme, rapidité des acquisitions et des traitements, robustesse, précision).

Afin de remédier à ce problème, nous nous intéressons

pour notre part, à une méthode d'estimation indirecte du champ de déformation ventriculaire gauche au moyen du suivi et de la détection du motif de marquage par déformation successive d'une grille virtuelle de *B-splines* au cours de la systole ventriculaire [9]. Ce choix, concerté avec les cardiologues, nous impose, en revanche, d'y intégrer une segmentation automatique des contours myocardiques. Les travaux de Young *et al.* [15] montrent en effet qu'une pondération différente des énergies interne et externe associées aux nœuds de la grille déformable, fonction de l'appartenance ou non au myocarde, permet l'obtention d'un suivi plus précis. De plus, la zone délimitée par les deux contours permet une quantification des déplacements et déformations du myocarde localisée sur la couronne du VG. Cependant, la littérature scientifique sur ce sujet particulier, ne fait pas état, actuellement, de méthodes automatiques adaptables directement aux images marquées en grille. Nous présentons donc dans cet article une méthode de détection et de suivi automatique des contours myocardiques fondée sur l'utilisation d'un modèle simple de contour actif auquel nous associons une énergie image particulière, issue d'une analyse de texture des images IRM cardiaques marquées.

## 2 Méthodes

Considérons la fonctionnelle énergétique d'un modèle classique de contour actif [10] donné par :

$$E(C) = \alpha \int_0^1 |C'(q)|^2 dq + \beta \int_0^1 |C''(q)|^2 dq - \lambda \int_0^1 |\nabla I_0(C(q))| dq, \quad (1)$$

où  $C$  est une courbe paramétrée,  $I_0$  l'image étudiée, et  $\alpha, \beta, \lambda$  des constantes positives. Les deux premières ( $\alpha$  et  $\beta$ ) contrôlent la régularité de la courbe (énergie interne), et  $\lambda$  contrôle l'attraction de la courbe vers la structure à segmenter de l'image  $I_0$  lors de la minimisation de  $E$ .

Dans le cas de la segmentation des IRM cardiaques marquées, le caractère bruité des images et la présence du motif de marquage rendent l'opérateur gradient inefficace à la mise en place d'une carte de potentiels susceptible de mettre en évidence les contours du VG. Nous proposons donc de calculer ce gradient, non pas sur l'image courante  $I_0$ , mais sur une carte de texture  $I_{texture}$  qui en est directement issue et permettant de caractériser par des potentiels forts les contours myocardiques.

## 3 Détection et suivi du contour endocardique

Une propriété importante observée sur les coupes IRM cardiaques marquées est la disparition rapide des *tags* dans la cavité cardiaque due à l'expulsion du sang dans la grande circulation lors de la contraction du VG. Cette propriété nous amène donc à considérer deux zones de texture différentes au niveau du VG : (i) la cavité cardiaque elle-même, caractérisée par une texture homogène, et (ii) la couronne

myocardique caractérisée, elle, par une texture en grille et donc non homogène. Partant de cette constatation, il est alors possible d'intégrer ces deux propriétés dans la création d'une carte de texture dont chaque intensité de pixel s'obtient comme la somme pondérée de la moyenne  $MOY$  et de l'écart-type  $STD$  d'un voisinage  $V$  ( $11 \times 11$ , valeur optimale empirique) autour du pixel courant de l'image traitée :

$$I_{moy/std}(i, j) = w_{moy}.MOY_V(i, j) - w_{std}.STD_V(i, j) \quad , \quad (2)$$

où  $w_{moy}$  et  $w_{std}$  sont les poids respectifs donnés à la moyenne et à l'écart-type. Cette approche permet d'augmenter de manière significative le niveau de gris des pixels situés dans des zones homogènes dont la variance, sur le voisinage considéré, est plus faible que pour les pixels proches des *tags* (Figure 2.b).

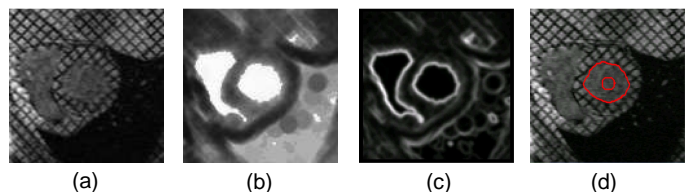


FIG. 2: (a) Image originale, (b) Génération d'une carte de texture moyenne/écart-type ( $\frac{w_{std}}{w_{moy}} = 2$  et  $T = 11$ ), (c) Obtention d'une carte de potentiels par calcul du gradient de l'image moyenne/écart-type, (d) initialisation et détection du contour endocardique.

L'obtention de la carte de texture moyenne/écart-type permet donc de générer, par un simple calcul de gradient, une carte de potentiels pertinente pouvant s'insérer dans le formalisme des contours actifs (Figure 2.c). Afin de se débarrasser des problèmes d'initialisation, nous ajoutons un terme énergétique correspondant à la force ballon de Cohen [3]. Ceci autorise alors une initialisation éloignée des contours sous forme de cercle (au centre de la cavité cardiaque par exemple (Figure 2.d)). Le suivi du contour au cours de la contraction ventriculaire (entre la télédiastole et la télésystole) est assuré par une répétition du processus décrit ci-dessus, initialisé avec le résultat de la détection précédent l'instant de contraction considéré.

## 4 Détection et suivi du contour épicaordique

La détection du contour endocardique sur la première image de la séquence présente une robustesse et une reproductibilité importantes de par l'intensité élevée des pixels de la carte de potentiels correspondant à la frontière endocardique. Nous utilisons donc ce contour pour initialiser le contour épicaordique dans le processus de détection.

Ceci étant, la génération d'une carte de texture associée à la détection du contour épicaordique, selon une approche similaire au contour endocardique, est plus complexe. En effet, aucun phénomène du type écoulement sanguin n'entraîne la disparition des *tags* dans une zone d'intérêt dont

le rehaussement d'intensité pourrait permettre une détection précise. Seule la zone pulmonaire (en hyposignal sur les images) peut servir à un apport partiel d'information. Ainsi, afin de reformuler le problème dans un contexte plus exploitable, nous nous intéressons non pas à la zone myocardique, mais plutôt à la zone pulmonaire. Cette région de l'image présente en effet des caractéristiques texturales particulières pouvant être exploitées ; la nature désordonnée de l'arrangement des pixels dans cette zone entraîne une valeur élevée du paramètre entropie issue de la matrice de co-occurrence en comparaison des valeurs obtenues dans d'autres régions de l'image. L'utilisation de cette propriété, mise uniquement en exergue par le paramètre d'entropie, permet l'obtention, par un procédé similaire au rehaussement de contraste de la cavité cardiaque, d'une carte de texture sur laquelle l'information pulmonaire est mise en évidence (Figure 3).




FIG. 3: Mise en évidence de la zone pulmonaire par mesure d'entropie sur un voisinage  $5 \times 5$  (à gauche) et initialisation et détection du contour épicaudique (à droite).

De la même manière que précédemment, cette carte de texture est intégrée dans notre modèle de contour actif auquel est associé une force ballon. Cette approche permet de détecter de manière fiable sur la première image de la séquence le contour épicaudique (Figure 3). Le suivi s'effectue de la même manière que pour le contour endocardique.

## 5 Résultats

L'utilisation des contours actifs associés à une carte de texture adaptée permet de détecter les contours endocardique et épicaudique de la télédiastole à la téléstole sur des séquences PA (Figure 4).




FIG. 4: Détection et suivi des contours épicaudique et endocardique sur une séquence PA de la télédiastole à la téléstole.

La méthode utilisée est reproductible et ne nécessite pas de reparamétrisation entre chaque patient. La Figure 5 montre le résultat de détection des contours obtenu sur une séquence PA d'un patient différent pour des valeurs

de paramètres identiques au niveau de l'algorithme.

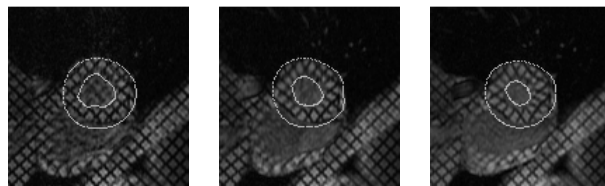


FIG. 5: Détection et suivi des contours épicaudique et endocardique sur une séquence PA, de la télédiastole à la téléstole, acquise sur un patient différent.

En terme de précision, la comparaison des surfaces myocardiques segmentées automatiquement aux surfaces obtenues par un tracé expert manuel montre que, quantitativement, sur un ensemble de 8 séquences (soient 48 images) plus de 80% des surfaces correspondent.

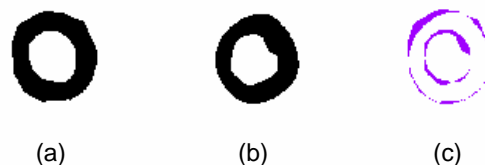


FIG. 6: Masques de détection des contours du VG sur une coupe PA : (a) masque expert, (b) masque automatique, (c) superposition des deux (la surface violette correspond à l'erreur de détection).

La comparaison de ces deux masques binaires permet la caractérisation de la méthode de segmentation au moyen du calcul de 2 paramètres particuliers : (i) le pourcentage de pixel correctement détectés (VP) et (ii) le pourcentage de pixels faussement considérés comme appartenant à la couronne cardiaque (FP). Le premier paramètre renseigne sur la capacité de la technique à détecter les pixels appartenant à la zone myocardique ventriculaire gauche. Le deuxième renseigne sur la capacité de la méthode à ne détecter **que** les pixels appartenant à cette même zone. Dans le cadre clinique, un examen pourra être considéré comme validé s'il se caractérise par un pourcentage de vrais positifs important et un pourcentage de faux positifs faible.

Le Tableau 1 présente les valeurs moyennes de paramètres VP et FP obtenus par l'étude des 8 séquences IRM cardiaques marquées (technique SPAMM), ainsi que l'écart-type correspondant.

	Moyenne	Écart-type
VP	81,25%	2,83
FP	2,89%	0,12

TAB. 1: Caractérisation de la méthode de détection des contours myocardiques par calcul des paramètres 'VP' et 'FP'.

Il apparaît donc que, en moyenne, 81% des zones détectées automatiquement correspondent à celles mises en évidence par le tracé expert, mais ceci pour un pourcen-

tage de pixels faussement détectés inférieur à 3%. Etant donné que cette segmentation n'a pas pour but premier de calculer des paramètres cliniques de type volume ou encore masse, mais bien de permettre un suivi optimisé de la grille de *tags* par la suite, ces résultats sont tout à fait satisfaisants.

## 6 Conclusion

La génération de cartes de potentiels, par analyse de texture s'avère donc être une méthode efficace pour intégrer dans un modèle de contour actif les informations images pertinentes. La précision de ces cartes, principalement concernant le contour endocardique, permet de détecter de façon **robuste et reproductible** les contours du VG. Dans le cas du contour épicaudique, la carte d'entropie apparaît comme un candidat meilleur que le potentiel de gradient obtenu après fermeture morphologique.

Par ailleurs, la disparition progressive des *tags*, entraînant une perte de contraste entre la cavité cardiaque et le reste de l'image, peut être compensée en augmentant progressivement le poids donné à l'écart-type, et ce de manière linéaire, lors de la génération de la carte moyenne-variance.

Enfin, aucune intervention manuelle n'est nécessaire durant les détectations sur l'ensemble de la séquence, et le temps de calcul n'est que de, en moyenne, 2 minutes pour le traitement d'une séquence complète sur un Pentium IV cadencé à 1,4 GHz.

## Références

- [1] A.A. Amini, Y. Chen, R.W. Curwen, V. Mani, and J. Sun. Coupled B-snake grids and constrained thin-plate splines for analysis of 2D tissue deformations from tagged MRI. *IEEE Transaction on Medical Imaging*, 17(3):344–356, 1998.
- [2] R. Chandrashekhara, R.H. Mohiaddin, and D. Rueckert. Analysis of myocardial motion in tagged MR images using nonrigid image registration. In *Medical Image Understanding and Analysis*, Porthmouth, 2002.
- [3] M. Cohen, Y. Cottin, F.X. Soto, P.M. Walker, C. Touzery, S. Roy, F. Brunotte, P. Luois, and J.E. Wolf. Etude de la viabilité myocardique après infarctus du myocarde. intérêts et limites de l'IRM comparée à la scintigraphie myocardique. *Archives des Maladies du Coeur et des Vaisseaux*, 90(6):817–825, 1997.
- [4] T. Denney. Estimation and detection of myocardial tags in MR images without user-defined myocardial contours. *IEEE Transactions on Medical Imaging*, 18(4):330–344, 1999.
- [5] L. Dougherty, J. Asmuth, A. Blom, L. Axel, and R. Kumar. Validation of an optical flow method for tag displacement estimation. *IEEE Transactions on Medical Imaging*, 18(4):359–363, 1999.
- [6] M. Groot-Koerkamp, G. Snoep, A. Muijtjens, and G. Kemerink. Improving contrast and tracking of tags in cardiac magnetic resonance images. *Magnetic Resonance in Medicine*, 41:973–982, 1999.
- [7] S. Gupta, J. Prince, and S. Androutsellis-Theotokis. Bandpass optical flow for tagged MRI. In *International Conference on Image Processing*, volume 3, pages 364–367, San Diego CA, 1997.
- [8] I. Haber, R. Kikinis, and C.F. Westin. Phase-driven finite elements model for spatio-temporal tracking in tagged mri. In *Proceedings of Fourth International Conference On Medical Image Computing and Computer Assisted Intervention (MICCAI'01)*, pages 1352–1353, 2001.
- [9] A. Histace, V. Courboulay, C. Cavarro-Ménard, and M. Ménard. Détection et suivi des déformations intramyocardiques en irm cardiaque marquée. In *Actes du congrès GRETSI 2003*, volume 3, pages 316–320, 2003.
- [10] M. Kass, A. Witkin, and D. Terzopoulos. Snakes: Active contour models. *International Journal of Computer Vision*, 1:321–331, 1988.
- [11] S. Kumar and D. Goldgof. Automatic tracking of SPAMM grid and the estimation of deformation parameters from cardiac MR images. *IEEE Transactions on Medical Imaging*, 13(1):122–132, 1994.
- [12] N.F. Osman, E.R. Mc Veigh, and J.L. Prince. Imaging heart motion using Harmonic Phased MRI (HARP). *IEEE Transactions on Medical Imaging*, 19:186–202, 2000.
- [13] C. Petitjean, N. Rougon, F. Prêteux, Ph. Cluzel, and Ph. Grenier. A non rigid registration approach for measuring myocardial contraction in tagged mri using exclusive f-information. In *Proceedings International Conference on Image and Signal Processing (ICISP'2003)*, Agadir, Morocco, 25-27 June 2003.
- [14] J.L. Prince and E. McVeigh. Motion estimation from tagged MR image sequences. *IEEE Transactions on Medical Imaging*, 11(2):238–249, 1992.
- [15] A.A. Young, D.L. Kraitchmann, L. Dougherty, and L. Axel. Tracking an finite element analysis of stripe deformation in magnetic resonance tagging. *IEEE Transactions on Medical Imaging*, 14(3):413–421, 1995.
- [16] S. Zhang, M. Douglas, L. Yaroslavsky, R. Summers, V. Dilsizian, L. Fananapazir, and S. Bacharach. A fourier based algorithm for tracking SPAMM tags in gated magnetic resonance cardiac images. *Medical Physics*, 32(8):1359–1369, 1996.